

# Das äußere Genitale der Frau

## Pathologische Befunde und initiale Behandlungsschritte

**Das Spektrum der Erkrankungen des weiblichen äußeren Genitales erstreckt sich von Infektionserkrankungen wie den Condylomata acuminata über nichtmaligne, häufig chronische Veränderungen wie den Lichen sclerosus bis hin zu präinvasiven Veränderungen (vulväre intraepitheliale Neoplasie, VIN), die dem Vulvakarzinom vorausgehen können. Die Beschwerden, wegen derer die Patientinnen den Arzt aufsuchen, sind trotz völlig unterschiedlicher Genese häufig sehr ähnlich, was die Differentialdiagnostik wesentlich erschwert.**

Im Folgenden soll zunächst die physiologische Anatomie des weiblichen äußeren Genitales dargestellt werden. Anschließend werden, nach einigen praktischen Hinweisen für die strukturierte Untersuchung von Vulva und Perianalregion, häufige Veränderungen und Krankheitsbilder des äußeren Genitales genauer dargestellt.

### Anatomie

Um Veränderungen des weiblichen äußeren Genitales diagnostizieren zu können, ist eine genaue Kenntnis der physiologischen Anatomie von grundlegender Bedeutung. Die normale Anatomie der Frau bietet eine erhebliche Vielfalt auf. So kann beispielsweise die Länge der Labia minora zwischen 20 und 100 mm liegen, die Länge der Klitoris weist eine Bandbreite zwischen 5–35 mm auf [1]. Hinzu kommt, dass sich das Aussehen der Vulva im Laufe

verschiedener Entwicklungsphasen in erster Linie aufgrund des unterschiedlichen Östrogeneinflusses verändert. So kommt es nach der Menopause zu einer Rückbildung der Labien, einer Verkleinerung der Klitoris sowie zu einer Atrophie der Vaginalschleimhaut [3].

Die Vulva lässt sich in folgende voneinander abgrenzbare Areale einteilen (Abb. 1):

- den Mons pubis,
- die Labia majora et minora,
- die Klitoris mit dem Präputium clitoridis,
- das Ostium urethrae externum,
- das Hymen bzw. den Hymenalsaum,
- das Vestibulum vaginae.

Die Labia majora, welche entwicklungs-geschichtlich dem Skrotum des Mannes

entsprechen, sind ventral miteinander verbunden und bilden den Mons pubis. In den meisten Fällen bedecken die Labia majora die Labia minora. Zwischen den Labia minora und dem Hymen finden sich die Glandulae vestibulae majores (Bartholin-Drüsen), deren Mündung normalerweise nur bei Entzündung (Bartholinitis) sichtbar ist. Sie dienen der Befeuchtung des Scheidenvorhofs [2, 5].

Die Innenseiten der Labia minora sowie das Vestibulum vaginae werden im Gegensatz zu den übrigen Strukturen der Vulva von nicht verhornendem Plattenepithel ausgekleidet. Der Bereich des verhornenden Plattenepithels setzt sich zusammen aus einem behaarten sowie aus einem unbehaarten Areal.

Bei der Untersuchung des weiblichen äußeren Genitales sollte neben der Vul-

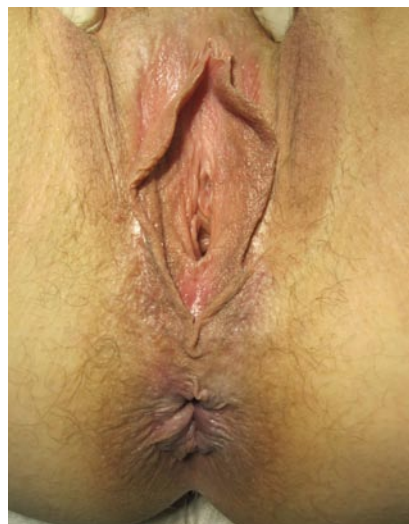

Abb. 1 ▲ Anatomie der Vulva

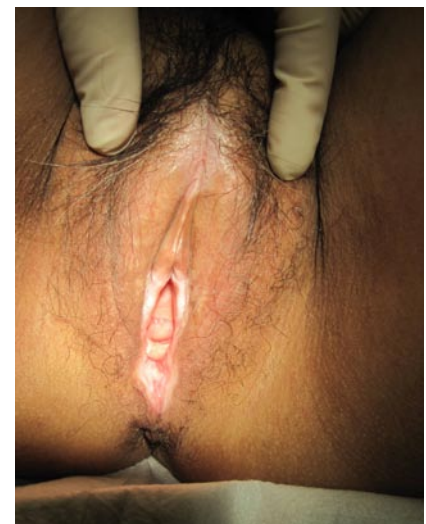


Abb. 2 ▲ Lichen sclerosus

**Tab. 1** Strukturierte Diagnostik

|    |                          |
|----|--------------------------|
| 1. | Anamnese                 |
| 2. | Inspektion               |
| 3. | Vulvoskopie              |
| 4. | Ggf. Probeexzision       |
| 5. | Ggf. Abstriche/Serologie |

va auch das Perineum sowie die Perianalregion beachtet werden, da einige Erkrankungen auch diese Bereiche betreffen können.

## Systematische Diagnostik

Zu Beginn der Untersuchung sollte immer eine genaue Anamnese erhoben werden. Dabei sollte nicht nur differenziert nach den aktuellen Beschwerden gefragt werden, sondern es sollten auch das Auftreten von Beschwerden/Erkrankungen in der Vergangenheit (akute oder chronische Erkrankung?), der genaue Beginn der Beschwerden (Lebensstiländerung zu diesem Zeitpunkt? Ursachen für ein Kontaktekzem?), das Vorliegen systemischer Erkrankungen oder Dermatosen (Manifestation einer Systemerkrankung/Dermatose an der Vulva?) und eventuelle bisherige Therapieversuche in Erfahrung gebracht werden. Die Einnahme hormoneller Präparate (Verhütungsmittel, Hormonersatztherapie, östrogenhaltige Cremes) ist ein unerlässlicher Bestandteil der Anamnese, da Vulva, Vagina, Blasentrigonum, Urethra und Beckenboden (Abkömmlinge des Sinus urogenitalis) hormonsensitiv sind. Nicht zu vergessen ist die Sexualanamnese (Koitusfrequenz, neuer Partner, Analverkehr). Miktions- und Defäkationsverhalten (insbesondere Urininkontinenz oder Durchfälle) vervollständigen die Anamnese.

Anschließend erfolgt eine genaue Inspektion des äußeren Genitales einschließlich des Perineums und der Perianalregion, wobei insbesondere auf Veränderungen der Oberfläche wie Ulzera, Fissuren oder kondylomatöse Läsionen, Leukoplakien, Pigmentveränderungen und Ekchymosen (Einblutungen) geachtet werden muss. Areale, die die Patientin mit Juckreiz assoziiert, sind besonders intensiv zu betrachten. Wenn möglich, sollte auch eine Spekulumuntersuchung der Vagina oder zumindest eine sog. Trakti-

on, d. h. Spreizen der Labien mit Einsicht in den Scheideneingang, vorgenommen werden, denn Vulvitiden gehen oft auch mit einer Kolpitis einher. Hierbei sollte der Scheidenfluor beurteilt werden. Weißlicher, nicht übelriechender oder (periovulatorisch) eiklarartiger Fluor mit einem pH-Wert von 4 gilt als physiologisch.

Wenn möglich sollte sich der makroskopischen Beurteilung eine Vulvoskopie anschließen. Dabei wird das Genitale mit 10- bis 30-facher Vergrößerung betrachtet. So lassen sich Gefäßveränderungen und Phänomene, die nach Applikation von 5%iger Essigsäure auftreten, erkennen. Auch makroskopisch lassen sich nach Applikation von Essigsäure Reaktionen im Sinne von Farbveränderungen beobachten.

Eine weißliche Verfärbung nach Essigsäureanwendung kommt bei einem hohen Proteingehalt des Gewebes zustande. Ein hoher Proteingehalt wird durch eine hohe Kerndichte verursacht, wie sie bei intraepithelialen Neoplasien vorkommt. Eine intensive Essigreaktion muss daher immer an eine mögliche präinvasive oder gar invasive Veränderung des Epithels denken lassen.

Begrifflich ist die „Leukoplakie“, welche ein weißliches Areal vor dem Auftragen von Essigsäure bezeichnet von einem „essigweißen Areal“, welches sich erst nach der Applikation von Essigsäure zeigt, zu unterscheiden.

Bei Verdacht auf eine dysplastische Veränderung sollte immer eine Biopsie erfolgen, die sich mit Hilfe einer Hautstanze von 3–5 mm Durchmesser in Lokalanästhesie unkompliziert durchführen lässt. Bei chronischen Veränderungen wie z. B. den lichenoiden Dermatosen oder chronisch-invasiven Mykosen bestätigt die Biopsie die Verdachtsdiagnose. Bei Verdacht auf eine Infektionserkrankung können mikrobiologische Abstriche oder serologische Untersuchungen die Diagnose erleichtern (■ Tab. 1)

## Nichtneoplastische Veränderungen der Vulva

### Lichen sclerosus et atrophicus

Der Lichen sclerosus ist eine chronische Hauterkrankung, die in jedem Lebensal-

ter auftreten kann. Der Manifestationsgipfel liegt nach der Menopause, die Erkrankung kann jedoch auch schon bei Kindern auftreten. Frauen sind bis zu 10-mal häufiger betroffen als Männer. Während sich die Hautveränderungen bei Männern an der Glans penis manifestieren, sind die Prädilektionsstellen des Lichen sclerosus der Frau die Vulva und Perianalregion (8er-Form). Typischerweise ist die Vagina nicht betroffen.

Betroffene Patientinnen klagen über Juckreiz, Schmerzen, die häufig als „brennend“ beschrieben werden, eine Vulnerabilität der betroffenen Areale sowie nicht selten über ein „Engegefühl“ des Introitus, welches insbesondere beim Geschlechtsverkehr als sehr unangenehm empfunden wird.

Bei der Inspektion finden sich typischerweise weißlich-glänzende Hautveränderungen und Areale umschriebener Hyperkeratosen (■ Abb. 2). Die Dermis ist häufig atrophisch verändert und weist ältere oder frische Fissuren, typisch an der vorderen Kommissur und im Dammbereich, auf. In fortgeschrittenem Stadium kann es zu einem Verlust der Labia minora, einem Überwachsen der nun nicht mehr sichtbaren Klitoris oder Stenosen des Introitus vaginae kommen.

Der Lichen sclerosus wird derzeit in der Literatur überwiegend nicht als Präkanzerose beurteilt, dennoch ist das Risiko an einem Vulvakarzinom zu erkranken für Patientinnen mit Lichen sclerosus mit 4–5% deutlich erhöht gegenüber Frauen, die nicht an dieser Erkrankung leiden [6]. Aus diesem Grund ist es besonders wichtig, bei der Inspektion und Vulvoskopie auf suspekte Veränderungen zu achten und ggf. Probeexzisionen nicht nur zur histologischen Sicherung der Diagnose sondern auch zum Ausschluss höhergradiger Dysplasien zu entnehmen.

Die Genese des Lichen sclerosus ist nicht abschließend geklärt, immunologische, genetische sowie hormonelle Ursachen werden diskutiert.

Die Therapie der Wahl ist die topische Anwendung hochpotenter Steroide wie z. B. Clobetasol. Nach einer Induktionsphase von beispielsweise 2 Wochen, in welcher das Präparat einmal täglich angewendet werden kann, sollte die Behandlung ausschleichend fortgeführt werden –

ggf. ist eine Erhaltungstherapie im Sinne einer einmal wöchentlichen Anwendung notwendig. Die kumulative Dosis von 30 g Clobetasol über 3 Monate sollte nicht überschritten werden.

Alternativ zur Kortikosteroidtherapie kommen zunehmend die Calcineurin-antagonisten Pimekrolimus und Takrolimus zum Einsatz. Diese zeichnen sich dadurch aus, dass Nebenwirkungen wie Hautatrophie vermieden werden können, bei vergleichbar guter antinflammatorischer Wirksamkeit wie mittelgradig potente Kortikoide. Bislang handelt es sich bei dem Einsatz dieser Wirkstoffe um einen „off-label-use“ mit unzureichenden Daten zur Langzeittherapie [7, 8].

Ergänzend ist die regelmäßige Anwendung rückfettender Substanzen (z. B. reines Paraffin) unerlässlich. Bei ausgehnter Sklerosierung können Calcitriol-Präparate lokal angewandt werden. Die früher eingesetzten topischen Testosteronpräparate sind mittlerweile obsolet.

### Lichen ruber planus

Das Beschwerdebild des Lichen ruber ist demjenigen des Lichen sclerosus ähnlich, im Vordergrund stehen meist brennende Schmerzen und Dyspareunie. Während der Lichen sclerosus jedoch auf die Vulva und Perianalregion begrenzt bleibt, breitet sich der Lichen ruber häufig auch auf das Vaginalepithel aus. Zudem findet sich nicht selten eine Mitbeteiligung der Mundschleimhaut, weshalb Patientinnen mit einem Lichen ruber möglichst dermatologisch und zahnärztlich mitbetreut werden sollten.

Bei der Inspektion findet sich typischerweise ein erosives Erythem an der Vulva, ggf. in die Vagina hineinreichend (▣ **Abb. 3**). Charakteristisch ist ein weißliches Craquelé-Muster.

Die Diagnosesicherung erfolgt histologisch, die Therapie besteht in der lokalen Anwendung von Glukokortikoiden, alternativ von Calcineurinantagonisten („off-label-use“). Bei intravaginalem Befall hat sich die vaginale Anwendung von Hydrocortison-Rektalschaum oder Pimecrolimus-Haftgel (beides „off-label use“) bewährt.

Die Ätiologie der Erkrankung ist unbekannt, es handelt sich um eine chro-

Urologe 2010 DOI 10.1007/s00120-010-2407-4  
© Springer-Verlag 2010

C. Goldnau · A. Königer · R. Kimmig

### Das äußere Genitale der Frau. Pathologische Befunde und initiale Behandlungsschritte

#### Zusammenfassung

Erkrankungen des äußeren Genitales der Frau zeigen sich für die Patientinnen häufig durch Pruritus und einen brennenden Schmerz. Um eine gezielte Differentialdiagnostik durchführen zu können, ist eine exakte Kenntnis der Anatomie unerlässlich. Eine ausführliche Anamnese, sorgfältige Inspektion und ggf. die Durchführung einer Biopsie oder mikrobiologischer Abstriche führen zur richtigen Diagnose. Die häufigste nichtneoplastische Erkrankung der Vulva ist der Lichen sclerosus et atrophicus. Davon abzugrenzen ist u. a. der Lichen ruber planus, die Psoriasis, ein Kontaktekzem der Vulva oder infektiöse Erkrankungen wie Condylomata acuminata, Herpes genitalis oder Pilzinfektionen.

Präinvasive dysplastische Veränderungen verursachen häufig vergleichbare Beschwer-

den wie benigne Erkrankungen und können in ihrem Erscheinungsbild sehr heterogen sein. Um diese nicht zu übersehen, ist die Durchführung einer Biopsie in vielen Fällen unerlässlich.

Das Vulvakarzinom tritt bei Frauen in der achten Lebensdekade am häufigsten auf, es sollte jedoch auch bei jüngeren Frauen in die differentialdiagnostischen Überlegungen mit einbezogen werden, da in der jüngeren Altersgruppe die Inzidenz der HPV-positiven Form dieser Erkrankung ansteigend ist.

#### Schlüsselwörter

Vulvaerkrankungen · Lichen sclerosus · Vulvitis · Vulväre intraepitheliale Neoplasie · Vulvakarzinom

### The female external genitalia. Pathologic findings and first steps in treatment

#### Abstract

Symptoms of diseases of the female external genitalia are often expressed in pruritus and burning pain. To accomplish a targeted differential diagnosis an exact knowledge of anatomy is essential. An accurate anamnesis, a detailed inspection, and conducting a biopsy or microbiological smear lead to the correct diagnosis. Lichen sclerosus et atrophicus is the most common non-neoplastic disease of the vulva. This should be distinguished from amongst others lichen ruber planus, psoriasis, contact dermatitis of the vulva, or infectious diseases like condylomata acuminata, herpes genitalis, or mycosis.

Preinvasive dysplastic alterations commonly cause symptoms comparable to be-

nign diseases. Their appearance can be very heterogeneous. To avoid missing these conditions, it is often necessary to obtain a biopsy.

Vulvar carcinoma occurs most frequently in the 8th decade. Nonetheless it should be included in differential diagnostic considerations in younger women since the incidence of the HP-positive variant is increasing in the younger age group.

#### Keywords

Vulvar diseases · Lichen sclerosus · Vulvitis · Vulvar intraepithelial neoplasia · Vulvar carcinoma

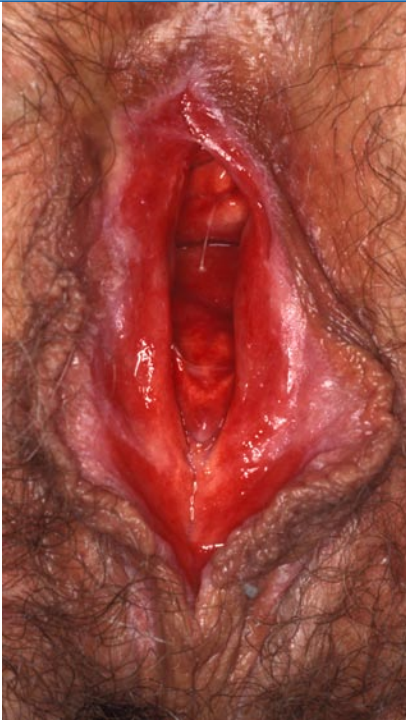

Abb. 3 ▲ Lichen ruber

nische Erkrankung. Durch die Therapie kann häufig eine gute Linderung der Beschwerden erreicht werden, nicht jedoch eine Heilung [9].

### Psoriasis

Leitsymptom einer vulvären oder perianalen Manifestation der Psoriasis ist der Juckreiz. Bei der Inspektion des äußeren Genitales finden sich häufig sehr uncharakteristische Veränderungen, die typische silbrig-weiße Schuppung, wie sie an der Kopfhaut, den Streckseiten der Extremitäten oder anderen Prädilektionsstellen auftritt, fehlt meist an der Vulva und im perianalen Bereich. Häufig finden sich neben dem Genitale andere betroffene Areale, was die Diagnose erleichtert (Anamnese!). Die Diagnosesicherung erfolgt histologisch, die Therapie besteht in der topischen Anwendung von Vitamin-D<sup>3</sup>-Analoga (Calcitriol) und Glukokortikoiden der Klasse II (z. B. Mometason).

### Kontaktekzem der Vulva

Ein Kontaktekzem der Vulva kann toxischer oder allergischer Genese sein. Eine toxische Ursache des meist stark juckenden, häufig bei Vorstellung bereits chronifizierten Ekzems, das sich durch ei-

ne Lichenifikation mit begleitendem Erythem auszeichnet, kommt häufiger vor als eine allergische Ursache. Toxische Substanzen können u. a. Seifen und Hygiene-sprays oder Stuhl und Urin (bei entsprechender Inkontinenz) sein. Auch physikalische und thermische Irritanzien wie zu enge Kleidung oder die regelmäßige Anwendung von Wärmflaschen oder „cool packs“ in diesem Bereich können ein toxisches Kontaktekzem verursachen.

Das allergische Kontaktekzem kann u. a. durch Hygieneartikel, Textilien, chemische Kontrazeptive oder Medikamente verursacht werden. Die Diagnose eines allergischen Kontaktekzems kann durch einen Epikutantest durch den Dermatologen bestätigt werden.

Die Therapie des Kontaktekzems besteht neben dem Ausschalten der toxischen Ursache bzw. des Allergens in der topischen Anwendung von Glukokortikoiden der Klasse II–III (z. B. Mometason 0,1%). Bei Kindern sollten Substanzen der Klasse I–II eingesetzt werden (z. B. Prednicarbat 0,25%).

### Atrophische Vulvitis

Östrogen wirkt im Vulvovaginalbereich hinsichtlich des Epithels proliferativ, fördert die Durchblutung und Hydrierung von Haut und unterliegendem Bindegewebe. Östrogenmangel führt zu einer Atrophisierung des Epithels mit Verdünnung auf nur wenige Zellschichten, zum Turgorverlust und zum Abbau der Fettdepots der großen Labien. Die Haut wird vulnérabel und trocken, sie erscheint dünnhäutig, gerötet oder schuppig. Die regressiven Veränderungen können an sich schon zu Beschwerden wie Brennen und Juckreiz führen.

Laktobazillen, welche aus Glykogen die Milchsäure mit dem infektionsprotektiven sauren pH-Wert produzieren, fehlt mit dem Verlust der glykogenhaltigen Superfizialzellen des Scheidenepithels das Substrat. Die Kolonisation mit Milchsäurebakterien wird durch Darmbakterien ersetzt. Der alkalischere Scheiden-pH begünstigt das Wachstum pathogener Keime.

Auch moderne niedrig dosierte hormonelle Kontrazeptiva oder Gestagenmonopräparate können zu einem lokalen Östrogenmangel führen; oftmals mani-

festiert sich dies nach einer stattgehabten Vulvovaginitis mit Zellschilferungen und anschließend unzureichendem Epithelaufbau.

Östriol eignet sich sehr gut für die lokale Therapie, da die systemische Resorption vernachlässigbar ist. Cremes und Suppositorien sind in unterschiedlichen Dosierungen verfügbar. Die Standarddosis für eine Vulvovaginalcreme beträgt 1 mg/g. Für spezielle Fälle, z. B. für Frauen nach Mammakarzinom, stehen auch niedrigere Dosierungen zur Verfügung. Hier sollte jedoch eine Rücksprache mit dem behandelnden Onkologen erfolgen.

### Infektionserkrankung des äußeren weiblichen Genitale

#### Condylomata acuminata

Ursache sichtbarer Genitalwarzen sind in >90% die humanen Papillomaviren der Typen 6 und 11. Etwa 10% der Frauen im Alter zwischen 18–45 Jahre sind von Condylomata acuminata betroffen. Condylomata verursachen in der Regel keine spezifischen Symptome. Die Diagnose erfolgt klinisch durch Inspektion, wobei auch die Vagina und die Portio in die Untersuchung mit einbezogen werden sollten. Bei einem ausgeprägten periurethralen bzw. perianalen Befund kann die Durchführung einer Zystoskopie bzw. Rektoskopie sinnvoll sein (■ Abb. 4). Eine Probeexzision kann die klinische Diagnose bestätigen und sollte insbesondere dann durchgeführt werden, wenn der klinische Befund nicht eindeutig ist. Differentialdiagnostisch muss eine dysplastische Veränderung sicher ausgeschlossen werden.

Therapeutisch kommen destruktive Verfahren sowie medikamentöse Therapien in Frage. Auch nach erfolgreicher Therapie sind Rezidive relativ häufig.

Eine CO<sup>2</sup>-Laservaporisation oder elektrochirurgische Maßnahmen können in Lokalanästhesie oder Vollnarkose durchgeführt werden. Podophyllotoxine als 0,5%ige Lösung oder 0,15%ige Creme kann zur lokalen Behandlung eingesetzt werden. Es wird empfohlen, dieses 3-mal pro Woche anzuwenden.

Der Immunmodulator Imiquimod (5%ige Creme) wird ebenfalls an 3 Tagen der Woche eingesetzt. Nach einer erfolg-

reichen Therapie mit Imiquimod werden Rezidive seltener beobachtet als bei anderen Therapieformen, weshalb es auch zur Rezidivprophylaxe verordnet werden kann.

Seit Ende 2006 steht in Deutschland der Impfstoff Gardasil® (MSD) zur Verfügung. Dieser wendet sich nicht nur gegen die HPV- (humane Papillomviren) Typen 16 und 18, die zusammen etwa 70% der Zervixkarzinome verursachen, sondern auch gegen die Typen 6 und 11, die ursächlich für >90% der Condylomata acuminata sind.

Treten Condylomata bei Kindern auf, muss ein sexueller Missbrauch in Betracht gezogen werden. Eine Übertragung, ausgehend von Fingerwarzen, stellt jedoch einen anderen möglichen Übertragungsweg dar. Bei Manifestation in den ersten Lebensjahren ist auch eine konnatale Infektion bei Kondylomen der Mutter ursächlich möglich.

## Herpes genitalis

Charakteristischer Lokalbefund beim Herpes genitalis sind kleine gruppierte Bläschen, die bei typischem Verlauf in kleine Ulzerationen übergehen. Die Patientin beschreibt diese meist als sehr schmerzhaft. Eine druckdolente Schwellung der inguinalen Lymphknoten ist ebenfalls typisch. Ursächlich sind Herpes-simpex-Viren (Typ II häufiger als Typ I). Während die Erstinfektion oft mit Allgemeinsymptomen wie Fieber oder Kopfschmerzen einhergeht, verläuft die Zweitinfektion in der Regel milder. Die Diagnose wird klinisch gestellt und kann durch Zellkultur oder Virusnachweis mittels PCR (innerhalb der ersten 48 h nach Auftreten der Symptome) bestätigt werden.

Die Therapie besteht in der oralen Anwendung von Aciclovir, Valaciclovir oder Famvir [10].

## Pilzinfektionen

Eine wichtige und häufige Differentialdiagnose bei Juckreiz, gelegentlich auch Dysurie und vermehrtem vaginalem Fluor ist eine Pilzinfektion der Vulva, die meist in Zusammenhang mit einer vaginalen Pilzkrankung steht. *Candida* spp. sind die häufigsten Verursacher, Trichophyten

oder Epidermophyten werden wesentlich seltener nachgewiesen. Häufig kann die Verdachtsdiagnose bereits durch das nativ-mikroskopische Bild bestätigt werden, bei rezidivierenden oder chronischen Infektionen ermöglicht der kulturelle Nachweis zusätzlich eine Differenzierung der einzelnen Pilzarten sowie einen Sensitivitätstest gegenüber unterschiedlichen Antimykotika. Bei einer Mykose von Vulva und Vagina ist der pH-Wert der Vagina im Gegensatz zu bakteriellen Infektionen nicht verändert! Die Therapie besteht in der Anwendung lokaler (Creme und ggf. Suppositorien) oder oraler Antimykotika.

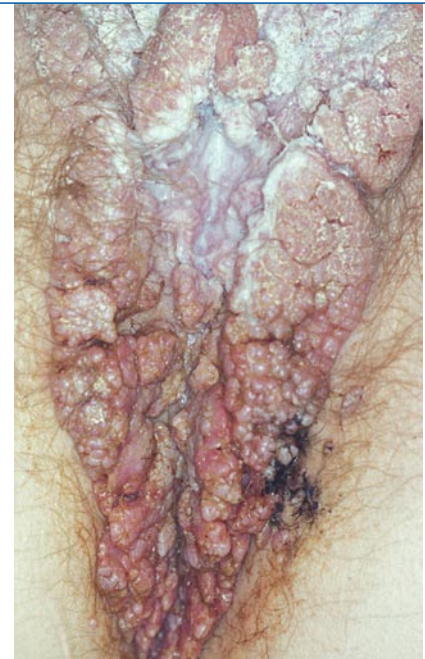Der alleinige kulturelle Pilznachweis ist keine Indikation zur Einleitung einer Therapie, entscheidend ist das Beschwerdebild der Patientin!

## Präinvasive und invasive Erkrankungen der Vulva

### Vulväre intraepitheliale Neoplasie

Das mittlere Erkrankungsalter einer vulvären intraepithelialen Neoplasie (VIN) liegt bei 46 Jahren, die Inzidenz hat sich von 1973–2000 verfünffacht. Dies wird im Zusammenhang mit der steigenden Inzidenz der HPV-Infektion gesehen [11]. HPV-assoziierte VIN treten eher bei jüngeren Frauen auf, wachsen multifokal und haben ein moderates Karzinomrisiko. Nicht-HPV-assoziierte VIN, die bevorzugt bei älteren Frauen auftreten, wachsen unifokal und haben ein hohes Karzinomrisiko.

Die Patientinnen beklagen chronischen Pruritus, brennende Schmerzen oder auch ein „Gefühl des Wundseins“. Dies sind Symptome, die auch bei den differentialdiagnostisch in Betracht kommenden benignen Veränderungen des äußeren Genitale der Frau häufig beschrieben werden. Bei der Inspektion und Vulvoskopie ist auf Veränderungen des Oberflächenreliefs der Vulva aber auch auf Pigmentveränderungen zu achten (■ **Abb. 5**). Insbesondere Leukoplakien und ulzerierende Veränderungen sind als suspekt einzustufen und sollten biopsiert werden. Es kommt nicht selten vor, dass Patientinnen bereits eine lange Zeit lang erfolglos mit verschiedenen Lokalthapeutika behan-



**Abb. 4** ▲ Condylomata acuminata

delt wurden. Bei entsprechendem Befund sollte durch eine histologische Sicherung Klärung herbeigeführt werden. Zytologische Abstriche der Vulva sind oft nicht aussagekräftig bzw. falsch-negativ.

Eine höhergradige Dysplasie der Vulva sollte vollständig exzidiert werden. Rezidive sind mit etwa 20% relativ häufig, sodass nach erfolgreicher Therapie regelmäßige Verlaufskontrollen empfohlen werden.

## Vulvakarzinom

Das Vulvakarzinom umfasst etwa 4% aller malignen Tumoren des weiblichen Genitaltraktes und ist damit ein seltener Genitaltumor. Zwischen 70 und 79 Jahren tritt die Erkrankung am häufigsten auf, es sind jedoch auch zunehmend jüngere Frauen betroffen. Es wird davon ausgegangen, dass 2 Formen von Plattenepithelkarzinomen unterschieden werden können: das HPV-positive Karzinom (insbesondere HPV-Typ 16 und 18), welches mit einem mittleren Erkrankungsalter von 55 Jahren eher jüngere Frauen betrifft und das Vulvakarzinom ohne HPV-Nachweis mit einem mittleren Erkrankungsalter von 77 Jahren.

Als Risikofaktoren für die HPV-assoziierte Neoplasie ist neben dem Nikotinabusus besonders eine Immunsuppression (insbesondere HIV-Infektion) zu be-

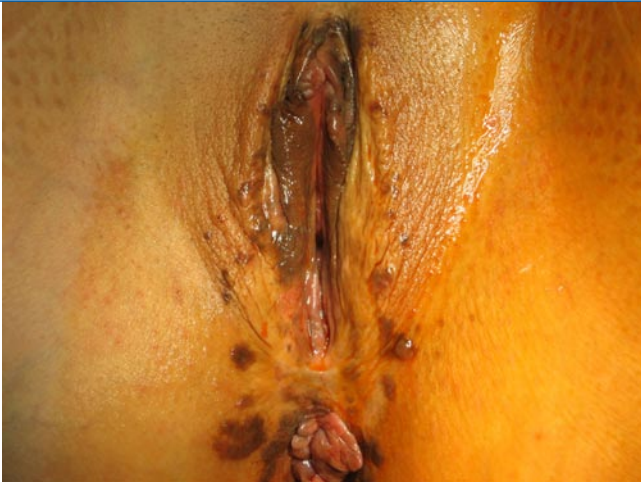

Abb. 5 ▲ Ausgedehnte VIN Grad III

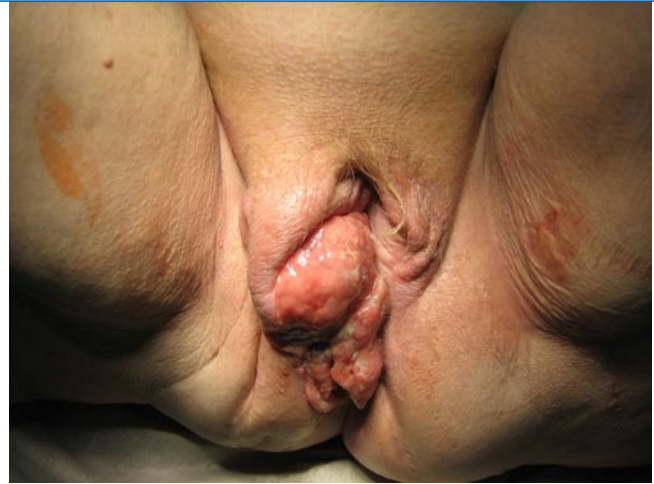

Abb. 6 ▲ Ausgedehntes Vulvakarzinom

achten. Die Symptome der Patientinnen sind unspezifisch, ein Pruritus tritt häufig schon bei präinvasiven Veränderungen auf (s. oben), in fortgeschrittenem Stadium kommt es zu Ulzerationen, Blutungen oder kondylomatösen Veränderungen (▣ Abb. 6).

Die Therapie des Vulvakarzinoms besteht in einer vollständigen Exzision des Tumors mit ausreichendem tumorfreiem Exzisionsrand und ab einer Infiltrationstiefe von  $>1,0$  mm in einer inguinofemorale Lymphonodektomie, ggf. (je nach Befall der inguinalen Lymphknoten) zusätzlich einer pelvinen Lymphonodektomie. Das Plattenepithelkarzinom der Vulva ist strahlensensibel, sodass eine Radiochemotherapie palliativ aber auch postoperativ adjuvant in fortgeschrittenem Stadium eingesetzt wird. In Folge einer Radiotherapie der Vulva kann es zu ausgeprägten Vulvitiden kommen, welche die Patientinnen als sehr belastend empfinden.

### Malignes Melanom der Vulva

Das maligne Melanom ist nach dem Plattenepithelkarzinom die zweithäufigste maligne Erkrankung der Vulva. Es macht etwa 5–10% der malignen Vulvaerkrankungen aus und ist mit einer Inzidenz von  $<0,2/100.000$  Frauen/Jahr ein sehr seltenes Ereignis. Dennoch ist es wichtig, bei der Inspektion des äußeren Genitales der Frau auf Pigmentveränderungen ein besonderes Augenmerk zu richten und im Zweifel suspektere Areale zu biopsieren, da die Prognose betroffener Patientinnen mit einer 5-Jahres-Überlebens-

wahrscheinlichkeit von 25% schlecht ist. Wenn Symptome vorhanden sind, sind diese meist unspezifisch und denen des Vulvakarzinoms ähnlich (Pruritus, Ulzerationen, Blutungen).

Die Behandlung des malignen Melanoms der Vulva erfolgt in erster Linie chirurgisch [12].

### Intimpflege

Nicht nur Keime, Allergene oder primäre Dermatosen können zu Veränderungen und Beschwerden im Genitalbereich führen: auch eine übertriebene Hygiene mit zu häufigem Waschen, auch denkbar im Kontext von proktologischen Beschwerden oder Inkontinenz, die Anwendung unverträglicher Cremes oder Reizungen durch Intimrassuren führen zu Hautreizungen. Der von Talgdrüsen produzierte physiologische Schutzfilm wird zerstört und zusammen mit kleinen Verletzungen als Eintrittspforte führen pathogene Mikroorganismen zur klinischen Beschwerden.

Übertriebene Pflegemaßnahmen im Anogenitalbereich sollten unterlassen werden, während zugleich die Haut vor Verletzungen geschützt werden sollte. Patientinnen mit rezidivierenden Vulvitiden oder Dermatosen ist die Anwendung rückfettender Substanzen, z. B. Paraffine auf einer Salbengrundlage, zur konsequenten Hautpflege zu empfehlen. Diese sollten insbesondere vor der Traumatisierung angewendet werden (z. B. vor dem Geschlechtsverkehr, vor dem Stuhlgang oder vor sportlicher Aktivität).

Auch sind Intimpflegeprodukte mit antimikrobiellen Substanzen wie zQR („to cure“), ein Polysaccharidkomplex, und Milchsäure zur Regeneration der Genitalflora im Handel erhältlich.

### Fazit für die Praxis

**Die Differentialdiagnostik von Erkrankungen des äußeren Genitales der Frau ist aufgrund des meist uncharakteristischen Beschwerdebildes häufig schwierig. In jedem Falle gilt es, präinvasive oder gar invasive Veränderungen sicher von benignen Veränderungen abzugrenzen. Die Entnahme einer Punch-Biopsie in Lokalanästhesie ist auch in der Praxis einfach durchzuführen und sollte im Zweifelsfalle großzügig indiziert werden.**

### Korrespondenzadresse

**C. Goldnau**  
Universitätsfrauenklinik Essen  
Hufelandstraße 55, 45147 Essen  
cornelia.goldnau@uk-essen.de

**Interessenkonflikt.** Der korrespondierende Autor gibt an, dass kein Interessenkonflikt besteht.

### Literatur

1. Lloyd J, Crouch NS, Minto CL et al. (2005) Female genital appearance: „normality“ unfolds. *BJOG* 112:643–646
2. Küppers V, Bender HG (2002) *Blickdiagnostik Vulva*. Elsevier, München, ISBN 10:3437232703
3. Wolf A (1997) Beschwerden der Wechseljahre und Altersveränderungen an Urogenitale und Mammae. In: Lauritzen C (Hrsg) *Altersgynäkologie*. Thieme, Stuttgart, S 99, ISBN 3-13-106891-4
4. Küppers V (2008) *Frauenheilkunde*. Thieme, Stuttgart

5. Frank H (2005) Netters Gynäkologie. Thieme, Stuttgart, ISBN 10:3131410116
6. Buckley CH, Fox H (1988) Epithelial tumours of the vulva. In: Ridley CM (Hrsg) The vulva. Livinstone, Edinburgh, p 287
7. Nissi R, Kotila V, Knuuti E et al (2009) Additional information. How to cite. Br J Dermatol 161:958–960
8. Powell JJ, Wojnaroska F (1999) Lichen sclerosus. Lancet 353:1777
9. Moyal-Barracco M, Edwards L (2004) Diagnosis and therapy of anogenital lichen planus. Dermatol Ther 17:38–46
10. Petersen EE (2003) Infektionen in Gynäkologie und Geburtshilfe. Thieme, Stuttgart, ISBN 10:3137229049
11. Judson PL, Habermann EB, Baxter NN et al (2006) Trends in the incidence of invasive and in situ vulvar carcinoma. Obstet Gynecol 107:1018–1022
12. Piura B (2008) Management of primary melanoma of the female urogenital tract. Lancet Oncol 9:973–981